

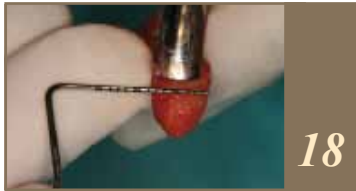Sumario



5

Adaptación e integridad del cementado de endopostes de fibra de cuarzo con la técnica de inyectado en conductos radiculares amplios

Rony Christian Hidalgo Lostaunau - Sergio Pignata Volpe - Daniel Gustavo Martucci

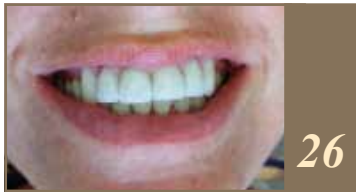

18

Implantes inmediatos colocados post-exodoncia.

Reporte de un caso

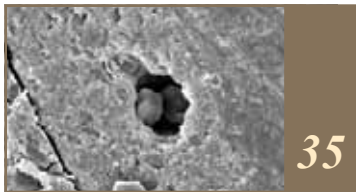
CD Juan Domingo Reyes Doimi - MSc Maria Eugenia Guerrero Acevedo - Esp. Luis Sueldo Gálvez - CD Germán Luezas Alberdi - MG Miguel Angel Coz Fano



26

Cirugía Estética gingival: un aporte a la estética dental

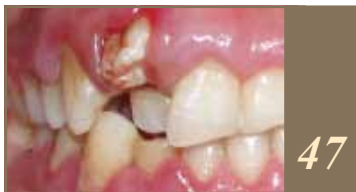Eduardo Braun Soffer



35

Cementado de postes de fibra con cementos híbridos de ionómero vítreo: estudio de las interfases por microscopía electrónica de barrido (MEB)

Gustavo Parodi Estellano



47

El Odontoma Erupcionado: una patología poco frecuente. Presentación de tres nuevos casos

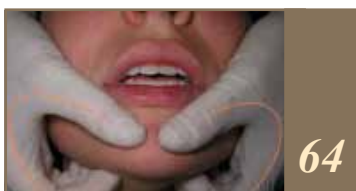Nicolás Paullier - Myriam Pérez



55

Evaluación del aumento del tiempo de fresado relacionado con el desgaste de las fresas para implantes dentales. Estudio piloto.

Antonio Roberto Tamburi - Lucas Massaru Nimiyama
Sérgio Henrique de Oliveira - Gabriel Demicheri - Sergio Alexandre Gehrke



64

Métodos de registro de la Relación Céntrica. ¿Son una necesidad en el diagnóstico y tratamiento de ortodoncia?

Adriana Caravadossi - Mariela Guadalupe - Stella Odizzio - Graciela Rué
Adriana Vidal- Fabiana Villarnobo - Daniela Domínguez

Fe de Erratas:

En el anterior ejemplar de ACTAS ODONTOLÓGICAS Vol VIII-Nro 2 Diciembre 2011, fueron publicadas equivocadamente algunas figuras de los casos clínicos.

A continuación se vuelven a mostrar las fotos de uno de los casos, con sus correspondientes textos.

Figs. 09a, 9b y 9c.- PF-RCRF con retenedor con recubrimiento oclusal total – onlay - en el pilar distal 1er. molar superior derecho (1.6). El retenedor del pilar mesial 1er. premolar (1.4) es inlay.

Momento de la extracción, vista de la PF-RCRF y vista en control a distancia

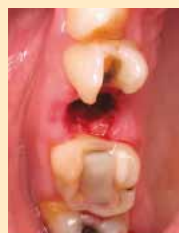

Fig. 09a

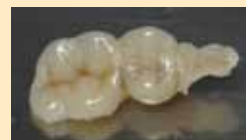

Fig. 9b

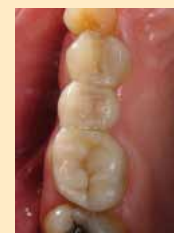

Fig. 9c