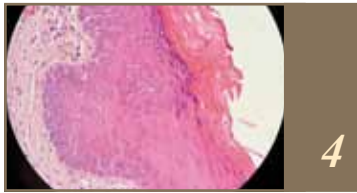


Sumario



Leucoplasia verrugosa proliferativa

Myriam Pérez Caffarena - José P. Crestanello Nese - Soledad García Corti - Br. Ana Inés Azar Jorajuria



Área radiopaca mandíbulo-ptérido-turbinal. Su importancia en las Teleradiografías norma lateral

Hector R Cappuccio - Marta Iris Rabellino Roca



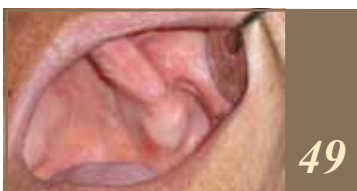Calidad de vida en gerodontología. Enfoque integral: profesional, cuidador, familiar

Susumu Nisizaki



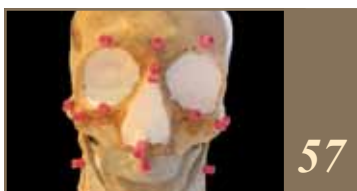Sistema estomatognático

Morris Mizraji - Arturo Manns Freese - Romina Bianchi



Cuerpo adiposo bucal, su utilización en cirugía oral.

Dra. Marisa Raffo Lirios - Dra. Verónica Oggiani Rodriguez



Reproducción facial experimental

Horacio E. Solla - Marta Iris Rabellino Roca