

Reconstrucción de la papila gingival alrededor del implante mediante técnica novedosa

Papilla reconstruction around the implant using novel technique

Autor

Mahdi Faraji

Departamento de Periodoncia, Universidad de Pretoria, Sudafrica.

Graduado en la Facultad de Odontología de la Universidad Católica del Uruguay.

Especialista en Periodoncia (Universidad Nacional Autónoma de México (UNAM)).

Entregado para revisión: 1 de noviembre de 2016
Aceptado para publicación: 27 de noviembre de 2016

Resumen

La reconstrucción de la estética gingival (rosada) es un tema importante en la odontología implanto-soportada moderna, y cualquier resultado estético comprometido se considera un fracaso. En la literatura se proponen variados enfoques quirúrgicos y no quirúrgicos para reconstruir la papila interdental perdida. En esta técnica modificada, el extremo distal del injerto pediculado fue dividido en dos partes creando una estructura bífida, que luego se colocó alrededor del pilar y suturó por vestibular. Esta técnica dio como resultado un aumento significativa de volumen de la papila en las direcciones coronaria y vestibular. El injerto de tejido conectivo pediculado subepitelial asociado con un colgajo coronalmente desplazado parece ser un abordaje viable para el tratamiento de la papila ausente, asociado con restauraciones implanto-soportadas.

Palabras clave: Implantes dentales, injertos de tejido conectivo, colgajo pediculado, papila dental, recesión gingival

Abstract

Rebuilding the pink esthetic is an important issue in modern esthetic implant dentistry, and any compromised esthetic results following implant-supported restorations are considered failures. Several surgical and nonsurgical approaches are proposed in the literature to reconstruct the lost interdental papilla. In this modified technique the distal end of the pedicle graft was divided into two parts creating a bifid, which were then placed around the abutment and sutured on the facial aspect. This technique resulted in a significant gain of papillary volume in both coronal and facial directions. The subepithelial connective pedicle graft associated with a coronally advanced flap seems to be a viable approach for the treatment of missing papilla associated with implant-supported restorations.

Key words: Dental implants, connective tissue grafts, pedicle flap, dental papilla, gingival recession

INTRODUCCIÓN

La presencia de la papila gingival es fundamental para lograr un resultado estético favorable en la restauración por implantes dentales de un solo diente, y la reconstrucción de la papila ausente todavía es un problema impredecible que resulta en un verdadero desafío.

La pérdida de papilas en la región anterior del maxilar puede causar problemas funcionales, fonéticos y estéticos (Blatz et al, 1999). Tarnow et al. (1992) demostraron que la presencia o no de la papila interdental depende principalmente de la distancia desde el punto de contacto al hueso interdental alveolar. Según estos autores, en el 98% de los casos en que la distancia era de 5 mm o menos, la papila estaba presente. Esto se reduce al 56% de los casos a 6mm, y sólo el 27% de los casos a 7mm.

Jemt (1997) desarrolló un índice que evalúa el grado de recesión o regeneración de las papilas alrededor de las restauraciones implanto-asistidas (implanto-soportadas) unitarias. En este índice, una puntuación de 0 significa que no existe papila; 1 significa la presencia de menos de la mitad de la papila; 2 indica la presencia de al menos la mitad de la altura de la papila (pero ésta no llega al punto de contacto); 3 significa que todo el espacio proximal es llenado por la papila y donde la papila es hiperplásica y ha sobrellenado la restauración, esta puntuación será de 4.

Hay una diferencia significativa entre los tejidos que rodean el diente natural y los que rodean un implante. En los implantes, la ausencia de las ramas de los vasos sanguíneos asociadas con el ligamento periodontal resulta en un suministro sanguíneo restringido (Berglundh et al, 1994). Aún con todas las técnicas quirúrgicas para el aumento y la reconstrucción de la papila, el problema del suministro sanguíneo restringido se presenta como un factor limitante importante. En estos casos, la combinación de procedimientos quirúrgicos y restauradores puede ser necesaria (Beagle, 1992; Azzi et al, 1998; Nemcovsky 2000; Azzi et al, 2001).

En la literatura se proponen varios enfoques quirúrgicos y no quirúrgicos para reconstruir la papila interdental perdida. Varios factores pueden determinar la selección de un procedimiento específico. Estos incluyen la altura de la cresta ósea, la dimensión del espacio inter-proximal, el tamaño y la forma del área de contacto, el ancho del tejido queratinizado, la experiencia del profesional, la cantidad de tejido conectivo disponible en el sitio donante y los fenotipos mucogingivales.

Varios autores afirman que más de un procedimiento

puede lograr el objetivo de la reconstrucción de la papila con éxito. Azzi et al.(1998) demostraron una técnica en la que se colocó un injerto de tejido conectivo bajo la papila y la incisión y el colgajo semilunar se desplazaron coronariamente. Una variación de la técnica fue introducida por Nemcovsky et al. (2000) donde se colocó un injerto gingival y preservó el epitelio a través de una incisión de acceso a palatino de la papila. El principal factor limitante en todas estas técnicas quirúrgicas reconstructivas y de aumento de la papila, es el suministro de sangre insuficiente. Existe controversia en cuanto a la medida en que los resultados se ven afectados por la distancia desde el punto de contacto al hueso interdental alveolar. Algunos autores (Jemt, 1997; Grunder, 2000) han informado de que incluso con una distancia de 9 mm desde el punto de contacto al hueso interdental alveolar se pueden lograr excelentes resultados en una restauración implanto-soportada unitaria.

Aunque en la literatura relacionada con el aumento de la papila se pueden hallar resultados impredecibles y controvertidos, hay estudios que demuestran que la papila puede ser reconstruida utilizando técnicas adecuadas y una buena selección del caso.

En el presente caso, la reconstrucción de la papila fue posible, a pesar de haber una distancia de 10 mm desde el punto de contacto hasta el hueso interdental alveolar. La piedra angular para el éxito es proporcionar suficiente tejido conectivo con suministro de sangre adecuado - en otras palabras, un injerto de tejido conectivo pediculado. En comparación con los injertos libres, el suministro de sangre del injerto pediculado se mantiene desde el sitio donante, lo cual es una ventaja importante. El procedimiento de tunelización aumenta la estabilidad en el sitio receptor. Este método ha demostrado una morbilidad mínima postoperatoria, además de ofrecer un cierre de tejidos blandos en los sitios donante y receptor, proporcionando una mayor cantidad de tejido.

TÉCNICA QUIRÚRGICA

Una mujer sana de 47 años fue remitida para la reconstrucción de la papila interproximal perdida en la zona superior izquierda (implante de un incisivo lateral superior izquierdo y zonas adyacentes del central y del canino) (Fig. 1). La paciente se había sometido previamente a dos procedimientos quirúrgicos que incluían la regeneración ósea guiada (GBR) y en la segunda fase la colocación del implante. Dos años después, su principal queja fue sobre el resultado estético, con la pérdida de la papila alrededor del implante. Se midió la distancia entre el punto de con-

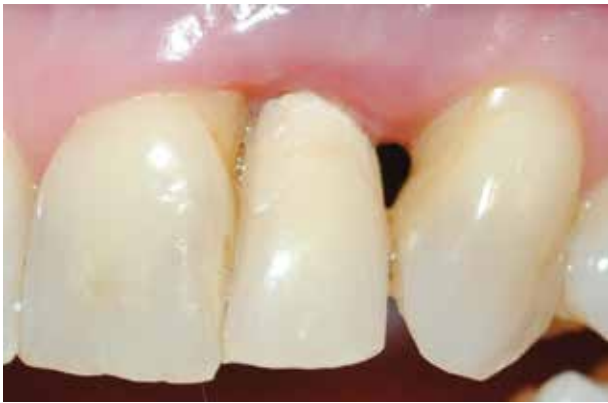

Fig 1: Vista preoperatoria. Pérdida de la papilla gingival en la restauración implanto soportada.

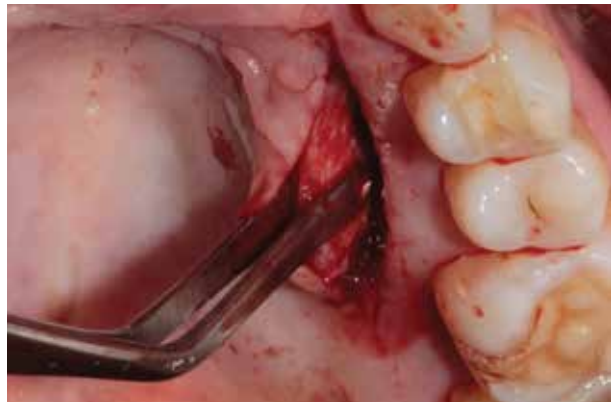


Fig 2: El injerto pediculado se disecciona desde el paladar a través de una única incisión que va desde el primer molar hasta el canino. Se tuvo el cuidado de finalizar la incisión a unos pocos milímetros a distal del sitio del implante.

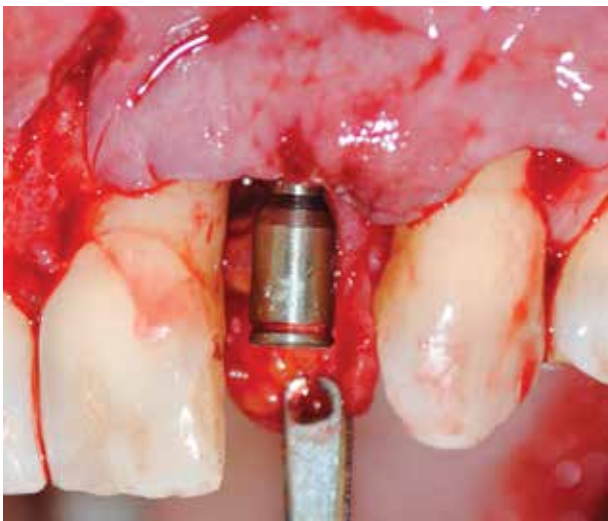


Fig 3: Se realizó una incisión vertical al final de la incisión horizontal mesial al incisivo central y distal al canino, extendido a la mucosa alveolar, para permitir el avance coronal del colgajo. El pilar de cicatrización se conectó al implante.

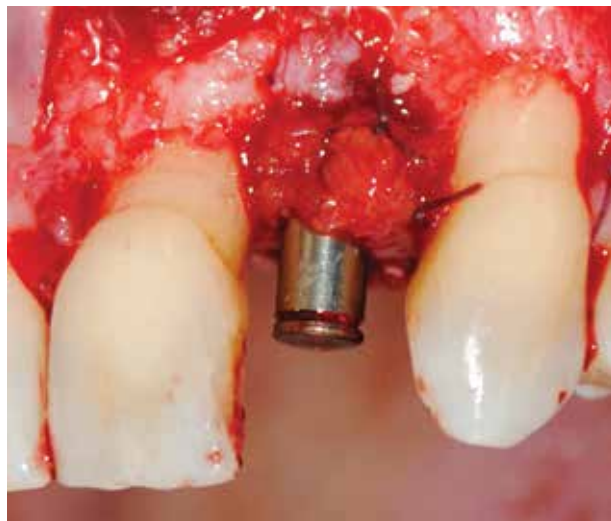


Fig 4: El extremo distal del injerto pedículo fue dividido en 2 partes y que luego se colocó alrededor del pilar y suturó por vestibular.

tacto y la cresta ósea alveolar y se encontró que era de 10 mm. Después del examen clínico y radiológico, la paciente fue informada sobre el procedimiento adicional a realizar.

En esta técnica modificada se utilizó un injerto de tejido conectivo pediculado. Se realizó una incisión palatina única desde el primer molar hasta el canino (Fig. 2) teniendo cuidado de finalizar la incisión a unos pocos milímetros a distal del sitio del implante. Se utilizó una sutura en el extremo distal del injerto pediculado para ayudar a deslizarlo bajo el túnel creado e introducirlo bajo la zona gingival vestibular. Además, el pilar de cicatrización se conectó al implante, y el extremo distal del injerto pediculado fue dividido en dos partes creando un bífido (Fig. 3). La parte bífida del injerto se colocó entonces alrededor del pilar y se suturó por vestibular (Fig. 4). El colgajo

bucal se avanzó en dirección coronaria a nivel de la unión cemento-esmalte (cuello dentario) cubriendo todo lo posible al injerto de tejido conectivo pediculado y las superficies radiculares expuestas, y se suturó (Fig. 5).

La ventaja de este procedimiento es obtener como resultado una mayor cantidad de tejido blando alrededor del pilar y una estabilidad mantenida en el tiempo. Esta técnica podría prevenir una segunda etapa quirúrgica, y también podría establecer un mejor patrón de cicatrización sin interferir con el suministro de sangre desde la base del injerto pediculado. Esta técnica consiguió el restablecimiento de la papila en el espacio interdental y la cobertura de la recesión gingival en los dientes adyacentes (Fig. 6).

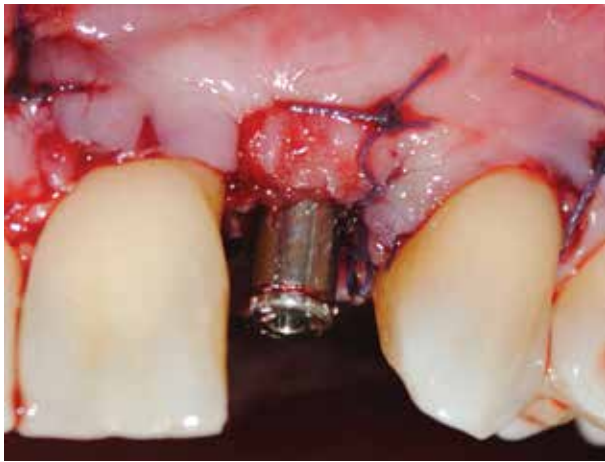


Fig 5: Colgajo coronal avanzado y cierre primario de tejidos blandos.

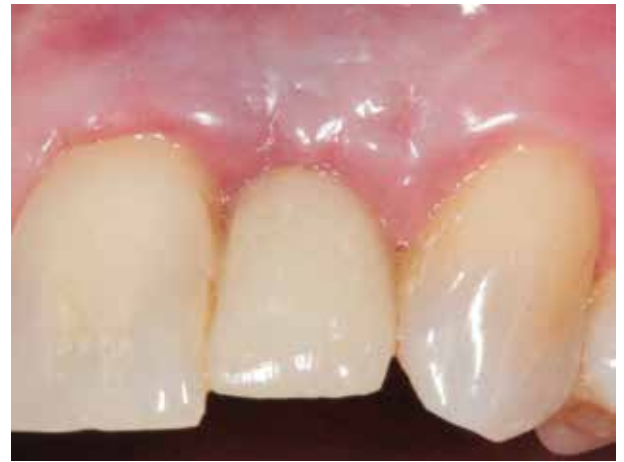

Fig 6: Luego de seis meses de seguimiento se observa una reconstrucción completa de la papila y una mejora significativa en el perfil de emergencia de la restauración implanto-soportada.

RESULTADOS

Este caso ha demostrado que la técnica quirúrgica de usar un injerto rotacional pediculado de tejido conectivo palatino, puede regenerar una papila interdental perdida y proporciona ventajas funcionales y estéticas significativas en el sitio inter-proximal. La papila reconstruida permaneció estable y sin signos de inflamación clínica seis meses después de la ciru-

gía. Sin embargo se necesitan estudios clínicos con tamaños de muestra grandes, para determinar la tasa de éxito y la previsibilidad de esta técnica quirúrgica. En casos estéticamente comprometidos, un enfoque restaurador complementario puede enmascarar la pérdida de tejidos, pero rara vez estas técnicas pueden lograr resultados estéticos ideales.

REFERENCIAS

- Azzi R, Etienne D, Carranza F.** (1998) Surgical reconstruction of the interdental papilla. *Int J Periodontics Restorative Dent*;18:467–473.
- Azzi R, Takei HH, Etienne D, Carranza F.** (2001) Root coverage and papilla reconstruction using autogenous osseous and connective tissue grafts. *Int J Periodontics Restorative Dent*;21:141–147.
- Beagle JR.** (1992) Surgical reconstruction of the interdental papilla: Case report. *Int J Periodontics Restorative Dent*;12: 144–151.
- Berglundh T, Lindhe J, Jonsson K, Ericsson I.** (1994) The topography of the vascular systems in the periodontal and peri-implant tissues in the dog. *J Clin Periodontol*;21:189-193.
- Blatz MB, Hurzeler MB, Strub JR.** (1999) Reconstruction of the lost interproximal papilla—Presentation of surgical and nonsurgical approaches. *Int J Periodontics Restorative Dent*;19:395–406.
- Grunder U.** (2000) Stability of the mucosal topography around single-tooth implants and adjacent teeth: 1-Year results. *Int J Periodontics Restorative Dent*;20:11-17
- Jemt T.** (1997) Regeneration of gingival papillae after single-implant treatment. *Int J Periodontics Restorative Dent* ;17:326-333.
- Nemcovsky CE, Moss O, Artzi Z.** (2000) Interproximal papillae reconstruction in maxillary implants. *J Periodontol*;71:308-314.
- Tarnow DP, Magner AW, Fletcher P.** (1992) The effect of the distance from the contact point to the crest of bone on the presence or absence of the interproximal dental papilla. *J Periodontol*;63:995-996.

Mahdi Faraji
info.drmf@gmail.com