

# Implantes zigomáticos: un procedimiento alternativo en la rehabilitación del maxilar superior atrofiado.

**Zygomatic implants: an alternative procedure in the restoration of the atrophic maxillae.**

## Autores

---

### **Abarno, Juan Carlos**

*Profesor del Curso para Graduados "Cirugía de implantes y prótesis óseo-integrados", Facultad de Odontología, Universidad Católica del Uruguay.*

### **Migliorisi, Juan Andrés**

*Profesor de Clínica Quirúrgica, Facultad de Odontología, Universidad Católica del Uruguay.*

*Profesor de Cirugía II, Facultad de Odontología, Universidad de la República.*

*Miembro de la IAOMS y de ADI.*

*Ex Presidente de la Sociedad Uruguaya de Cirugía B.M.F.*

### **Aguerrondo, Jorge**

*Docente del Curso para Graduados "Cirugía de implantes y prótesis óseo-integrados", Facultad de Odontología, Universidad Católica del Uruguay.*

### **Castro, Guillermo**

*Docente del Curso para Graduados "Cirugía de implantes y prótesis óseo-integrados", Facultad de Odontología, Universidad Católica del Uruguay.*

### **Maglione, Francisco**

*Docente del Curso para Graduados "Cirugía de implantes y prótesis óseo-integrados", Facultad de Odontología, Universidad Católica del Uruguay.*

*Asistente de Clínica de Operatoria Dental II, Facultad de Odontología, Universidad de la República.*

### **Manduca, Álvaro**

*Docente del Curso para Graduados "Cirugía de implantes y prótesis óseo-integrados", Facultad de Odontología, Universidad Católica del Uruguay.*

### **Narvaja, Aníbal**

*Docente del Curso para Graduados "Cirugía de implantes y prótesis óseo-integrados", Facultad de Odontología, Universidad Católica del Uruguay.*

---

Entregado para revisión: 25 de setiembre de 2007  
Aceptado para publicación: 24 de octubre de 2007

## Resumen

Se describe el procedimiento para la colocación de implantes zigomáticos en pacientes con escasa disponibilidad ósea en el maxilar superior. Se analizan ventajas e indicaciones y se desarrollan conceptos anatómicos, clínicos (quirúrgicos y protésicos) a tener en cuenta para la correcta ejecución de esta técnica.

**Palabras claves:** implante zigomático; seno maxilar; atrofia maxilar; apófisis zigomática; rehabilitación oral.

## Abstract

This article describes the zygomatic implants placement procedure on patients with severely resorbed maxillae. The advantages, indications, related anatomic and clinic (surgical and prosthetic) concepts will be discussed.

**Key words:** zygomatic implants; maxillary sinus; atrophic maxilla; zygoma; mouth rehabilitation.

*El maxilar superior atrofiado tiene características que dificultan la instalación de los implantes para obtener rehabilitaciones implantadas exitosas. Además de la reabsorción de los rebordes alveolares tanto en sentido vertical como horizontal generalmente existe una neumatización del seno maxilar.*

*Completando estas condiciones adversas es muy frecuente que el maxilar superior posea un hueso de poca densidad. La solución para estos casos en general es compleja requiriendo procedimientos con varias etapas que alargan el tratamiento y con resultados no siempre predecibles, como lo demuestran los porcentajes de éxito de la literatura relacionada (Keller et al, 1987; Roumanas et al, 1994; Jemt & Lekholm, 1995; Keller et al, 1999).*

*Para rehabilitar el maxilar superior severamente atrofiado con prótesis fija implantada se requieren complejos procedimientos de injertos óseos para crear el adecuado volumen óseo para la instalación de los implantes. Se han desarrollado diferentes técnicas como la elevación del seno maxilar, (Tatum, 1986; Salagaray & Lozada, 1993); injertos de bloques de hueso autógeno, (Kahnberg, 1989; Keller et al, 1987; Lekholm et al, 1999); injerto de hueso autógeno triturado con una malla de Titanio (Boyne, 1997); fijación de un autoinjerto con el mismo implante en un solo acto quirúrgico (Migliorisi, 1997); injertos de hueso autógeno en combinación con osteotomía tipo Le Fort I, (Keller et al, 1987).*

*Estas técnicas, aunque posibilitan la rehabilitación del maxilar atrofiado son complejas, invasivas y necesitan una zona donante que puede ser intraoral o extraoral según la magnitud de la pérdida ósea. Cuando la reabsorción es muy severa se necesitará una zona donante extraoral que permita extraer un injerto voluminoso de tejido óseo que determinará un post-operatorio con morbilidad importante. Otra desventaja de estas técnicas son los extensos tiempos post-operatorios con varias etapas.*

*La técnica de los implantes zigomáticos desarrollada por el profesor Branemark tiene algunas ventajas sobre las técnicas descriptas. Se aprovecha la consistencia del hueso zigomático para fijar allí un implante con un*

*anclaje consistente y predecible sin necesidad de tiempos extra de espera por injertos óseos y procedimientos complementarios (Vasconcelos et al, 2002; Matsumoto et al, 2000; Nary Filho et al, 2002; Weischer et al, 1997; Branemark et al, 2000; Bedrossian, 2002).*

## ANTECEDENTES

Branemark en sus investigaciones para rehabilitar con implantes a los mutilados faciales por accidentes o resección de tumores estudió las diferentes estructuras de los huesos del macizo craneo-facial y sus capacidades para soportar cargas.

Así comprobó que el hueso zigomático o malar y la apófisis zigomática del hueso maxilar superior están constituidos por un denso tejido óseo trabecular similar en consistencia al maxilar inferior (Branemark, 2000). Están rodeados por una fina cortical y presentan un volumen importante lo cual permitiría anclar un implante de mayor volumen tanto en longitud como en diámetro para ser un pilar importante de la futura prótesis. Para completar la estructura sólo serán necesarios como mínimo dos implantes estándares en la premaxila para poder formar un rectángulo capaz de absorber las fuerzas masticatorias. El profesor Skalak hizo el estudio de las fuerzas y desarrolló un modelo matemático para estudiar la biomecánica de la estructura protésica (Figura 1).

El porcentaje de éxitos para los implantes zigomáticos es 97% según Branemark en un estudio que incluye 164 implantes instalados en 81 pacientes con un seguimiento de 10 años. Este porcentaje de éxitos es mayor que los resultados logrados con las técnicas de injertos publicadas hasta la fecha.

## INDICACIONES

Según protocolo Branemark:

1) Donde haya suficiente hueso en la premaxila como para colocar implantes standards y la cresta alveolar posterior se haya reabsorbido de tal forma que para agregar otros implantes requeriría realizar injertos.

2) Donde un injerto *onlay* es requerido para colocar implantes en el sector anterior y la necesidad de extender el injerto al sector posterior puede ser eliminado por la instalación de implantes zigomáticos.

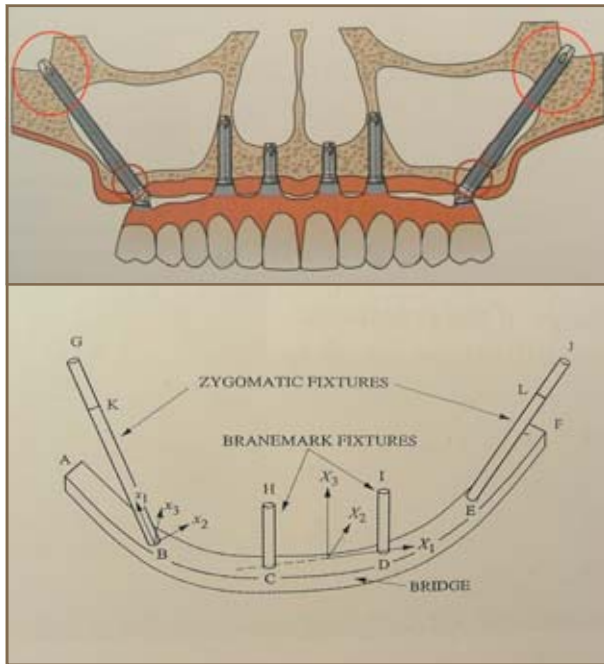


Figura 1. Cortesía de Nobel Biocare.

3) En el maxilar superior parcialmente desdentado con pérdida de premolares y molares unilateral o bilateral combinado con reabsorción ósea severa. En estos casos un implante zigomático en combinación con dos implantes estándares ofrecerá anclaje adecuado para una reconstrucción fija.

### CONSIDERACIONES ANATÓMICAS

El esqueleto de la cara tiene una arquitectura que combina tejido óseo esponjoso y compacto consiguiendo máxima resistencia con mínimos volúmenes protegiendo así las estructuras nobles, mediante contrafuertes, verdaderas vigas de resistencia del macizo craneofacial. Estas son de fundamental importancia en traumatología como puntos de fijación esquelética; en oncología para la colocación de implantes que darán fijación a prótesis reconstructivas Buco-Maxilo-Facial y en rehabilitación de maxilares atróficos, el zigoma es una zona de anclaje para la instalación de un implante de mayores dimensiones.

Con finalidad didáctica para visualizar el hueso disponible en la zona de instalación de los implantes zigomáticos, se realizaron cortes craneanos a su nivel de la siguiente forma:

- 1- Se colocaron los implantes zigomáticos según protocolo Branemark.
- 2- Se retiraron los implantes y se realizó un corte siguiendo la dirección del implante (Figura 2).
- 3- Se colorearon las huellas óseas de las espiras

del implante, con lo que se visualiza exactamente la ubicación del implante tridimensionalmente y el margen de fijación ósea del mismo (Figura 3).

### ANÁLISIS CLÍNICO E IMAGENOLÓGICO

Es necesario realizar un exhaustivo examen del paciente desde el punto de vista general, regional y local, haciendo las interconsultas necesarias (médicas, psicológicas, etc.).

Estudios de modelos montados en articulador para poder llegar a un correcto plan de tratamiento y así definir que tipo de rehabilitación se hará en cada caso en particular.

El examen radiográfico del maxilar superior se realiza con la misma rutina de exámenes

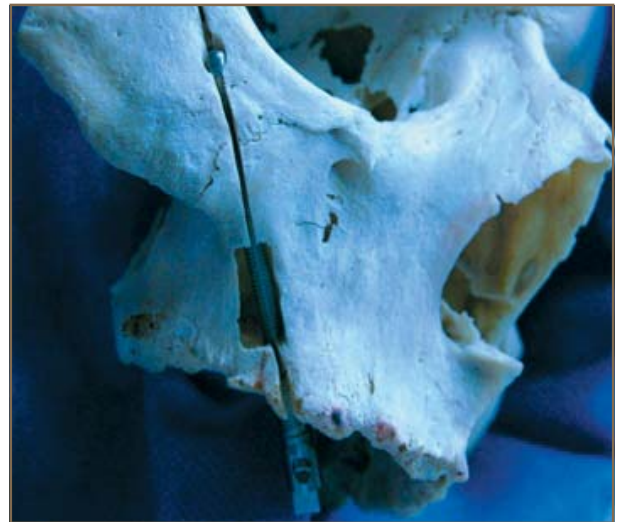

Figura 2.

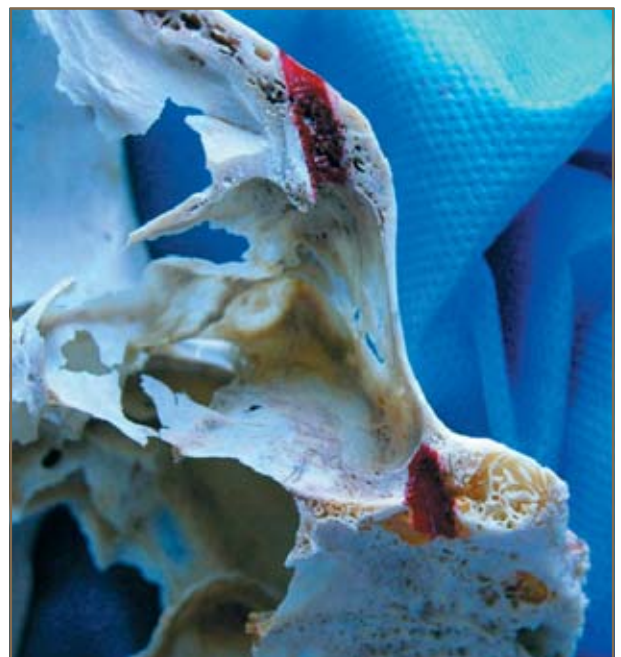

Figura 3.

solicitados para la instalación de implantes estándares.

- Radiografía panorámica para identificar estructuras anatómicas y diagnosticar posibles cambios patológicos en el maxilar.
- Radiografías periapicales en la zona anterior (premaxila).
- Radiografía frontal (fronto-naso).
- Tomografía axial computarizada.

Se deben descartar patologías sinusales, que deben ser solucionadas previas a la intervención.

## PROCEDIMIENTO QUIRÚRGICO

Descripción de la técnica quirúrgica: Es un procedimiento especializado que debe ser realizado con extrema precisión, para lograr la exposición y visibilidad correcta del hueso maxilar superior y la apófisis zigomática. Como también es algo agresivo para el paciente es aconsejable realizarlo en block quirúrgico bajo anestesia general o en su defecto con anestesia local potenciada.

El factor clave de ésta técnica es lograr una correcta ubicación tridimensional del implante. Para ello es necesario un profundo conocimiento de la anatomía craneofacial y realizar un abordaje amplio de los tejidos blandos que permitan una buena visualización. El protocolo de Branemark guía en forma precisa y detallada todos los pasos de la técnica para obtener éxito:

Se comienza con un abordaje estándar tipo Le Fort 1. Rosenberg agrega una incisión vertical a lo largo de la cresta zigomática para facilitar la exposición ósea maxilar y zigomática. Hay que proteger el conducto excretor de la glándula parótida e identificar el foramen infraorbitario. Basados en los principios antedichos y respetando los mismos se ha modificado el abordaje (Figura 4).

Se realiza una incisión vertical expulsiva hacia el fondo del surco a nivel de la zona canina que se continúa a lo largo del reborde alveolar ligeramente hacia palatino y se extiende hasta la zona del tercer molar donde sube verticalmente en forma expulsiva hacia el surco de vestibular. Se realiza decolado subperióstico desde palatino que expone: el reborde alveolar, la cara vestibular del maxilar con la apófisis zigomática en toda su extensión en base al largo de las incisiones verticales. El punto clave es la escotadura del arco zigomático que se alcanza por tunelización subperióstica donde se colocará el separador guía del trayecto de las fresas.

Este abordaje:

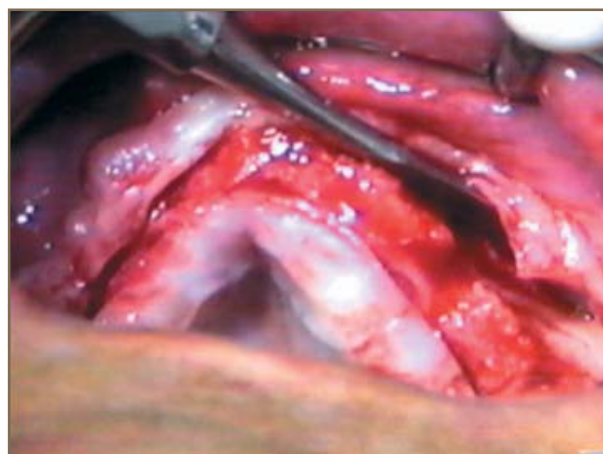

Figura 4.

- Reduce sin tracciones la zona del decolado mediante incisiones mesial y distal a distancia evitando incisiones verticales sobre la misma.
- Permite visualizar la porción palatina del reborde alveolar punto de entrada del fresado, evitando tener que decolar la mucosa palatina
- Facilita la reposición del colgajo por los ángulos guías formados entre la incisión horizontal sobre el reborde y las descargas verticales.
- Otorga un excelente cierre en la sutura pudiéndose aplicar los principios plásticos de incisión perióstica horizontal alta y decorticados epiteliales marginales si fuera necesario

En cuanto a las osteotomías: se talla una pequeña ventana de 10 x 5 milímetros a lo largo de la pared anterior del seno maxilar, idealmente sin interesar la mucosa sinusal que se decola dejando un espacio que permitirá visualizar el pasaje de la fresa en su dirección correcta atravesando el seno maxilar y buscando el anclaje superior en el diploe del cuerpo del malar o zigoma a distal del piso de órbita y mesial de la fosa (Figura 5).

Una vez logrado un buen abordaje y visibilidad es necesario encontrar el ángulo exacto para colocar el implante (Figuras 6).

El tallado del lecho del implante comienza con fresa redonda de 2,9 mm de diámetro del avio correspondiente (Figura 7) en el reborde alveolar desde palatino a la altura de los premolares, siguiendo una línea que pasaría por la comisura del lado opuesto y se dirige hacia la apófisis zigomática. De esta manera se consigue el anclaje inferior en el reborde que debe ser lo más distal posible. Se orienta tridimensionalmente la fresa en la dirección correcta para atravesar el seno maxilar, tallar el diploe del zigoma y la cortical del mismo palpando su emergencia a través de piel sin interesar tejidos blandos de la cara. Debido a

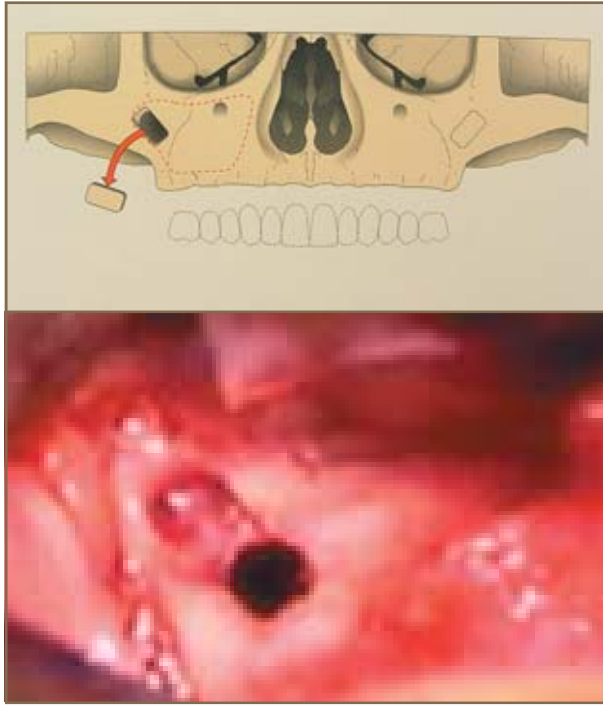


Figura 5.

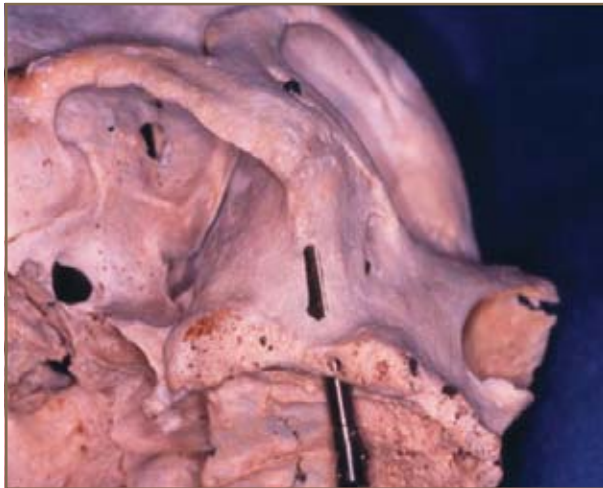


Figura 6.

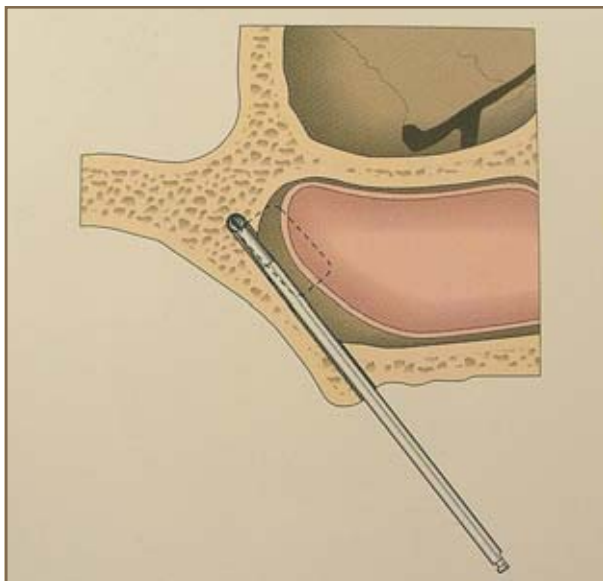


Figura 7.

que la longitud de los implantes promedia los 45 mm, un pequeño error en la angulación significa un gran cambio de posición en el extremo distal de la fresa, siendo éste uno de los pasos más críticos de la técnica. La utilización de fresas piloto y de fresas de sucesivos diámetros y longitudes (Figura 8), con mediciones exactas según protocolo, permite la instalación de los implantes zigomáticos de longitudes variables entre 30 y 50 mm, según las variables anatómicas de cada caso.

Luego de completada la secuencia de fresado, se selecciona el largo del implante, y se coloca en forma manual (Figura 9).

Existen principios básicos quirúrgicos inamovibles tales como:

- Mantener absolutamente la integridad del periostio, desde la incisión hasta las zonas más alejadas que sean necesarias y llegar por correcto decolado y divulsión roma, el periostio es la barrera que nos permite trabajar en íntima relación con elementos vasculares y nerviosos sin dañarlos, evitando accidentes operatorios y secuelas.

- Respetar los principios básicos de un colgajo:

- Buena visibilidad con posibilidades de extensiones según necesidades.

- Viabilidad del colgajo, mediante base amplia con buena irrigación.

- Diseño correcto mediante incisiones nítidas con guías para su reposicionamiento correcto asentando sobre hueso sano.

- Manejo adecuado, evitando excesivas tracciones que provocan esfacelos, no arrollar

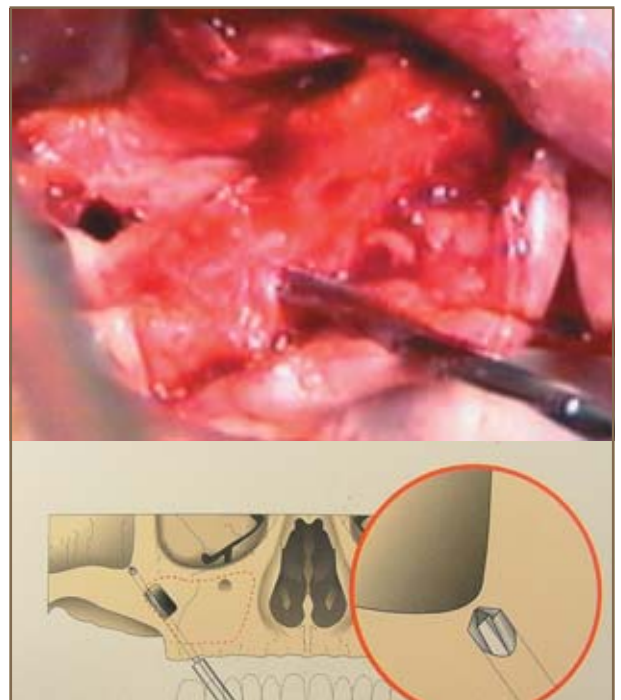


Figura 8.

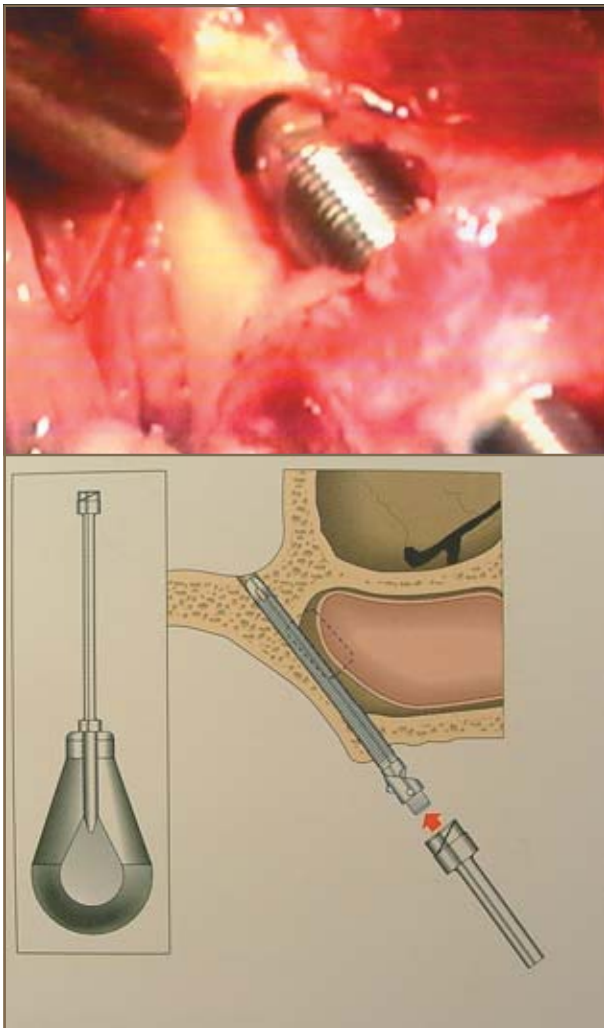


Figura 9.

sobre sí mismo el colgajo durante la separación, lo que dificulta reposicionarlo y suturarlo correctamente.

- Tunelizar subperióticamente para alcanzar zonas alejadas sin grandes decolamientos

### PROCEDIMIENTO PROTÉSICO

La rehabilitación protésica se realiza aplicando las técnicas convencionales que se utilizan en las prótesis implanto-asistidas. Se presenta un caso clínico con extensa reabsorción del maxilar superior (Figura 10). Se realizaron los estudios preoperatorios antedichos del que surgió el plan de tratamiento rehabilitador con 2 implantes zigomáticos y 4 implantes estándares en la premaxila (Figura 11). Se realizó una prótesis céramo-metálica de 12 piezas atornillada a los pilares transmucosos (Figuras 12,13). En otros casos de acuerdo a sus características individuales, se han realizado prótesis de resina acrílica sobre una estructura metálica, comúnmente llamadas

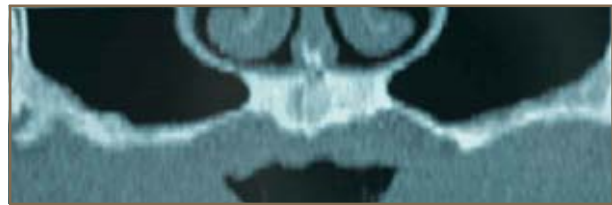


Figura 10. RX panorámica previa donde se aprecia el maxilar superior severamente atrofiado.

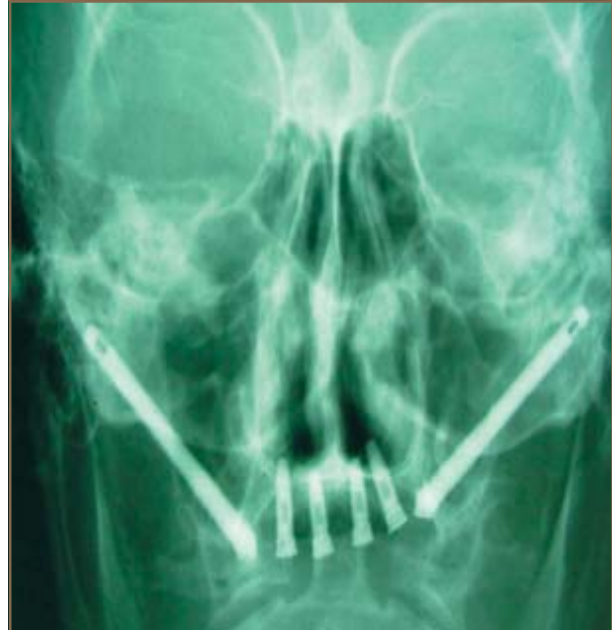
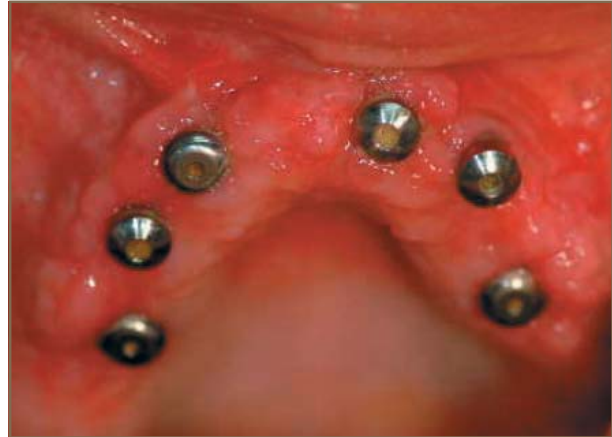
Figura 11. Inserción de 4 implantes estándares en la región anterior y 2 implantes zigomáticos.

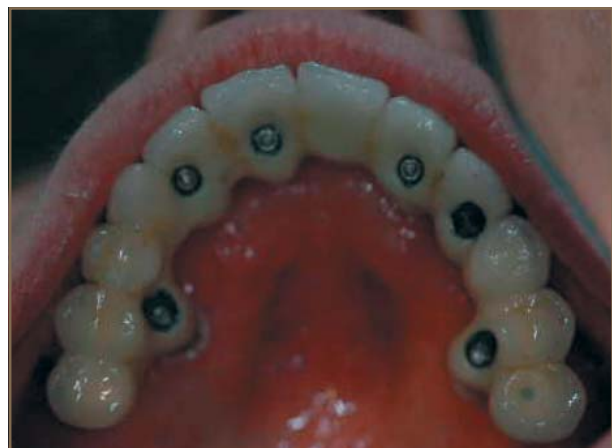
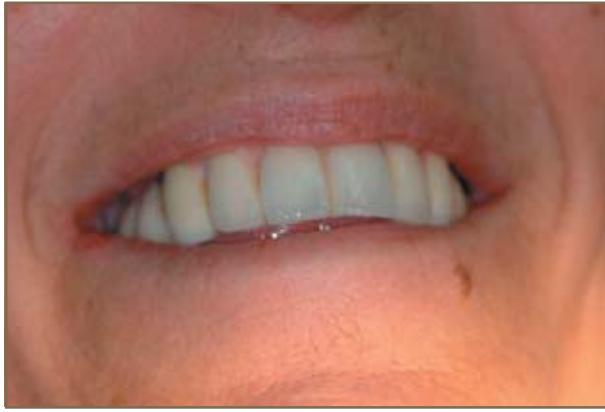
Figura 12. Prótesis céramo-metálica fija atornillada a los implantes



**Figura 13.** Control clínico final después de la rehabilitación protésica.

“prótesis híbridas”.

Si bien este tipo de prótesis fijas son las más usadas y aconsejables ya que brindan un mayor confort al paciente también se puede hacer una sobredentadura retenida en una meso-estructura anclada sobre los implantes.

### CONSIDERACIONES FINALES

Se ha pretendido mostrar con la técnica de implantes zigomáticos, otra alternativa de tratamiento en pacientes con atrofas severas, con un periodo de tratamiento menor, menos instancias

quirúrgicas y con un resultado predecible en el tiempo. La utilización de esta técnica permite resolver algunos casos clínicos complejos con buenos resultados estéticos y funcionales, con reducción de costos biológicos y tiempos.

Se debe tener en cuenta la invasividad de esta técnica y al realizarla estar preparados para manejar las posibles complicaciones ya sean intraoperatorias o postoperatorias

#### Ventajas

- Procedimiento operatorio más corto.
- Requiere menor tiempo de convalecencia.
- Menor riesgo de morbilidad y dolor post-operatorio.
- Proporciona un tratamiento funcional y estético, predecible y exitoso a largo plazo.
- El paciente llega al resultado final en menor tiempo.

#### Desventajas

- Procedimiento técnicamente más complejo que necesita de un cirujano experimentado.
- Necesidad de anestesia general.
- Emergencia palatina de los implantes zigomáticos.

### AGRADECIMIENTOS

Agradecemos al profesor Per-Ingvar Branemark, autor de esta técnica, y al profesor Rubén Rosenberg, que fue nuestro instructor en la Facultad de Odontología de la Universidad Católica.

## REFERENCIAS

- Bedrossian E.** (2002). The zygomatic implant: Preliminary data on treatment of severely resorbed maxillae. A Clinical report. *Int J Oral Maxillofac Implants*; 17:861-865.
- Boyne P.J.** (1997). Osseous Reconstruction of the Maxilla and the Mandible. Surgical Techniques Using Titanium Mesh. Quintessence Publishing Co Inc.
- Branemark P-I, Engstrand P, Nilsson P, Svensson B, Öhrnell LO.** (2000). Zygoma fixture clinical procedures. In: Idé SG, Tryck AB (eds) Branemark System Manual. Göteborg, Sweden: Nobel Biocare:4-27.
- Jemt T, Lekholm U.** (1995). Implant treatment en edentulous maxillae: a 5-year follow-up report on patients with different degrees of jaw resorption: *Int J Oral Maxillofac Implants*;10(3):303-311.
- Kahnberg KE, Nyström EE, Bartholdsson L.** (1989). Combined use of bone grafts and Branemark fixtures in the treatment of severely resorbed maxillae. *Int J Oral Maxillofac Implants*; 4: 297-304.
- Keller EE, Van Roekel NB, Desjardins RP, Tolman DE.** (1987). Prosthetic-Surgical Reconstruction of the severely resorbed maxilla with iliac bone grafting and tissue-integrated prostheses. *Int j Oral Maxillofac Implants*;2:155-165.
- Keller EE, Tolman DE, Eckert SE.** (1999). Maxillary antral-nasal autogenous bone graft reconstruction of compromised maxilla: a 12-year retrospective study. *Int J Oral Maxillofac Implants*; 14 (5):707-721.
- Lekholm U, Wannafors K, Isaksson S, Adielddon B.** (1999). Oral Implants in combination with bone grafts. A 3-year retrospective multicenter study using Branemark implant system. *Int J Oral Maxillofac Surg*; 28(3):181-187.
- Matsumoto MA, Francischone CE, Sartori IMA, et al.** (2000). Fixação zigomática. *Pesq Odontol Bras*;14(21):21-28.
- Migliorisi A.** (1997). Fijación de autoinjero óseo con implante oseointegrado en un solo acto quirúrgico. *IAOMS*; supl; N° 1: 26.
- Nary Filho H, Francischone CE, Sartori IAM.** (2002). Considerações sobre o uso de fixação zigomática no tratamento de maxilas atróficas. In: Gomes LA, (ed). *Implantes Osseointegrados*. Sao Paulo: Ed. Santos;143-155.
- Roumanas E, et al.** (1994). Craniofacial defects and osseointegrated implants: 6-year follow-up report on the success rates of craniofacial implants at UCLA. *Int J Oral Maxillofac Implants*; 9: 579-585.
- Salagaray V, Lozada J.** (1993). Técnica de elevación sinusal. ADS Printing S.A. Madrid.
- Tatum H.** (1986). Maxillary and sinus implant reconstruction. *Dental Clin North Amer*;30:207-229.
- Vasconcelos LW, Francischone CE, Petrilli G, et al.** (2002). Ósseointegração em diferentes qualidades ósseas. In: Gomes LA (ed). *Implantes Osseointegrados*. Sao Paulo: Santos;:261-278.
- Weischer T, Shettler D, Mohr C.** (1997). Titanium implants in the zygoma as retaining elements after hemimaxillectomy. *Int J Oral Maxillofac Implants*; 12:211-214.

## ARTÍCULOS DE LECTURA RECOMENDADA

- Darle C.** (2000). The Zygoma Option. Göteborg, Sweden: Nobel Biocare.
- Di Tore R, Alderete A.** (2005). Utilización de Implantes en Zonas no Convencionales. En: Todescan F, Bechelli A, Romanelli H. *Implantología Contemporánea. Cirugía y Prótesis*. Sao Paulo, Brazil. Ed Artes Médicas.
- Nakai H, Okazaki Y, Ueda M.** (2003). Clinical Application of Zygomatic Implants for Rehabilitation of the Severely Resorbed Maxilla: A Clinical Report. *Int J Oral Maxillofac Implants*;18:566-570.
- Stella JP, Warner MR.** (2000). Sinus Slot Technique for Simplification and Improved Orientation of Zygomaticus Dental Implants: A Technical Note. *Int J Oral Maxillofac Implants*;15:889-893.

**Dr. Juan Carlos Abarno**

Javier Barrios Amorin 1578, CP 11200  
Montevideo, Uruguay  
jca@clínicaabarno.com